

PATOLOGÍAS SUSCEPTIBLES DE CIRUGÍA MIS. PARTE 1. LA EXÓSTOSIS SUBUNGUEAL SUSCEPTIBLE PATHOLOGIES OF MIS SURGERY. PART 1. SUBUNGUEAL EXOSTOSIS.

Lluís Castillo Sánchez¹, Eduardo Nieto García², Leonor Ramírez Andrés³,
Elena Nieto González⁴

¹ Máster Oficial en Cirugía Podológica. Miembro AEMIS. Profesor Cirugía MIS FUB-UAB .

² Professor of the AAFAS. Miembro Honorario de AEMIS.

³ Professor of the AAFAS. Miembro de AEMIS

⁴ Fellow de la AAFAS. Miembro de AEMIS

Correspondencia:

Clínica PODODENT

Passeig de la Muntanya 17. Granollers. Barcelona.

www.pododent.es

www.enietopodologos.com



RESUMEN

La Cirugía Minimamente Invasiva es sin duda, una alternativa quirúrgica dentro de la cirugía podológica, ya que las diferentes técnicas descritas, permiten solucionar la mayoría de las patologías del pie. En esta primera comunicación nos centraremos en hacer una introducción de la cirugía MIS y explicaremos a fondo la Exostosis Subungueal, alteración muy frecuente en nuestras consultas, realizaremos una minuciosa explicación de su ejecución, el material específico que se utiliza y mostraremos diferentes casos clínicos de pacientes operados de esta patología. En sucesivos artículos iremos tratando con detalle los procedimientos MIS más empleados.

Palabras clave: Exóstosis subungueal, exostectomía, lecho subungueal, fluoroscopia.

INTRODUCCIÓN

Aunque existen otras terminologías para denominar este tipo de cirugía, como "Cirugía Percutánea", preferimos por definición, evolución histórica y mayor identificación con la misma, hablar de "CIRUGÍA DE MÍNIMA INCISIÓN DEL PIE" (MIS).

Sus inicios se remontan al año 1945 por Morton Polokoff, posteriormente son los cirujanos Edwin Probbler y Weinstock quienes continúan con este tipo de técnicas, siendo desarrollada definitivamente por Stephen Isham. Se debe resaltar la aportación importante de los podólogos españoles, pioneros de la cirugía mis en España como Eduardo Nieto, José Antonio Teatino, José Aguilar y F. Muñoz, entre otros, que además de ser los introductores, han realizado innovaciones en sus técnicas de gran interés, aportando numerosas publicaciones de artículos y libros que han ayudado enormemente a su difusión.

El último logro conseguido en la comunidad podológica es

SUMMARY

Minimally Invasive Surgery is undoubtedly a surgical alternative in podiatric surgery. The different techniques described, would solve most of the pathologies of the foot. In this first communication we will focus on an introduction of Mis surgery and thoroughly explain the subungual exostosis, whom is very common in our surveys, we will conduct a thorough explanation of its implementation, the specific material used and show different cases of patients operated.

Key Words: Subungual exostosis, exostectomy, subungual bed, fluoroscope.

la inclusión de la cirugía de mínima incisión en los planes de estudios de algunas Universidades, y la creación de un Master Universitario. Este gran paso ha contribuido a que la formación de los podólogos españoles en esta materia sea un referente a nivel mundial.

Los buenos resultados postoperatorios que se obtienen con la cirugía Mis y su aparente sencillez, no deben hacernos pensar que son técnicas de fácil aplicación, necesitando una curva de aprendizaje larga y complicada. La mayoría de los fracasos se producen por esta circunstancia, profesionales que realizan este tipo de cirugía sin la preparación necesaria, sin medios adecuados y sin haber obtenido la pericia requerida para practicar correctamente la cirugía Mis (1).

A continuación citaremos una serie de características comunes a todas las técnicas que agrupa la cirugía Mis, siendo las más notorias:

1. Realizarse con anestesia local, en régimen ambulatorio, sin ingreso, lo que permite al paciente deambular desde el primer momento.

2. Todos los procedimientos se hacen a través de pequeñas incisiones en la piel (0,2-0,5 mm), siendo el traumatismo en las estructuras anatómicas mínimo (6). Al reducir los portales de acceso se disminuye el riesgo de infección y las algias postquirúrgicas.

3. No se utiliza hemostasia durante la cirugía, por lo que se previenen las posibles complicaciones vasculares de la cirugía (2).

4. No se aplican elementos de osteosíntesis para conseguir la fijación. El especial diseño y localización de las osteotomías realizadas con la cirugía MIS, junto al vendaje funcional posquirúrgico nos va a dar la estabilidad necesaria durante el periodo postoperatorio, cumpliéndose adecuadamente las leyes de osificación.

5. Debido a que el trauma ocasionado es mínimo, podemos realizar multitécnicas en un mismo acto quirúrgico, reduciendo el tiempo de postoperatorio y permitiendo la reincorporación del paciente a su vida cotidiana (1,2).

EXOSTOSIS SUBUNGUEAL

La exostosis subungueal (ES) fue descrita por primera vez por Dypuytren en 1817 (8). Se define como una proliferación osteocartilaginosa de carácter benigno, (9) que con el tiempo acaba provocando una hipertrofia ósea parcial, circunscrita a la superficie de la cara dorsal de la falange distal de los dedos. Esta afección puede causar dolor por sí misma en el lecho subungueal y provocar síntomas propios. Pudiendo ser a su vez concomitante a la onicocriptosis o ser causa de ésta por deformar la lámina ungueal (3).

Para la mayoría de autores, su etiología es una hiperplasia metaplásica inflamatoria del hueso trabecular que se origina cuando las células osteogénicas del periostio han sido irritadas por traumatismos o infecciones de repetición (8 -10). Los microtraumatismos repetitivos, en muchas ocasiones están provocados por la posición en hiperextensión de la falange distal del primer dedo del pie, debida esta a la retracción del tendón extensor. Esta circunstancia hace que aumente la presión sobre la placa ungueal y sobre la falange, al introducir el pie dentro del calzado.

La edad más común de aparición, según muchos autores, es entre la segunda y tercera década de la vida y suele predominar más en mujeres. (11 - 12).

Las características clínicas permiten hacer el diagnóstico de presunción, pero es la radiografía lateral y/o oblicua, la que

debe confirmar la evidencia de la excrecencia ósea. En fases incipientes puede que no sean visibles los signos radiológicos debido a su consistencia cartilaginosa, sin embargo este hecho no debe invalidar el diagnóstico (9).

Radiológicamente presenta una forma de pico, sin diferenciación perióstica, con crecimiento dorsal y excéntrico al hueso, centrado respecto al eje medio de la falange y teniendo nula posibilidad de malignizar. (Figura 1)

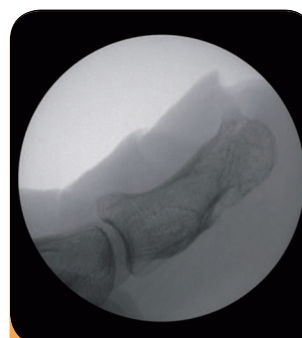


Figura 1. Imagen fluoroscópica de la Exostosis subungueal

La anatomía patológica nos muestra un tejido óseo laminar con cubierta cartilaginosa a modo de casquete (4).

Aunque el diagnóstico de la ES, no suele presentar dudas, se debe hacer la adecuada diferenciación entre otras afecciones dermatológicas que puedan afectar al primer dedo del pie en la zona subungueal, tanto benignas como malignas; dentro de todas ellas, la más

frecuente es el osteocondroma, que siendo también benigno, es fácilmente reconocible radiológicamente, dado que presenta una base pediculada, compuesta por una parte central de hueso esponjoso rodeado de una cavidad cortical y con un capuchón de cartílago hialino en su parte más superficial. Su aparición es preferente en zona metafisaria.

Figura 2 (13)

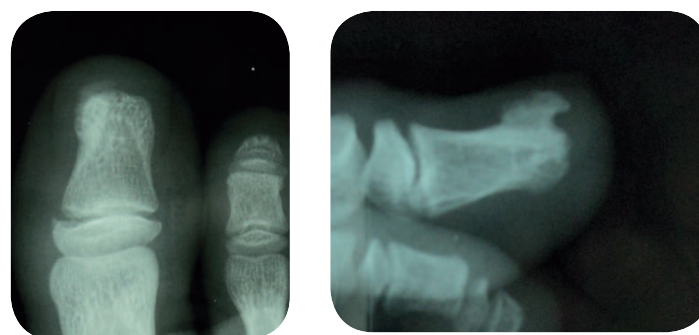


Figura 2 Rx DP y Lateral de un caso de osteocondroma

TÉCNICA QUIRÚRGICA INSTRUMENTAL Y APARATOLOGÍA

El instrumental necesario y específico para la cirugía Mis de la exostosis subungueal será:

- Instrumental de control radiológico: fluoroscopia.
- Instrumental motorizado: Micromotor con pieza de mano reductora. Figura 3

ORIGINAL

- Instrumental de campo quirúrgico:
 - Bisturí Beaver.
 - Hoja Beaver 64 – 64 MIS.
 - Desperiostizador mini.
 - Lima Polokoff o similar.
 - Fresa Shannon Isham corta.
 - Porta agujas (1).

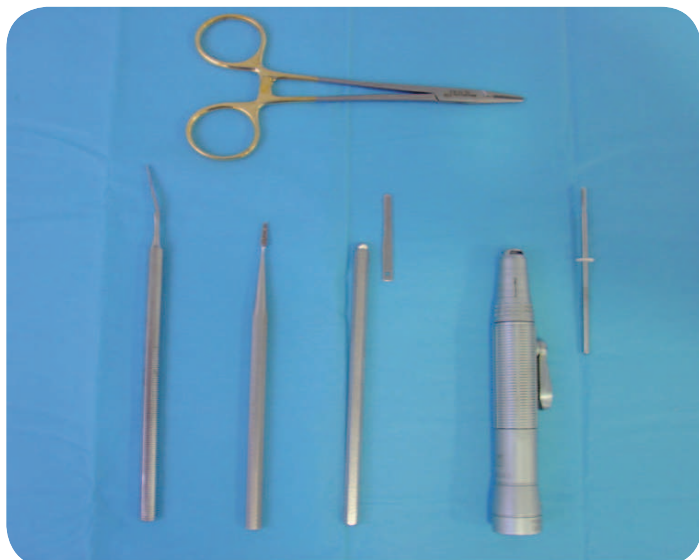


Figura 3 Instrumental Cirugía MIS

METODOLOGÍA

1.- Se realiza anestesia trocular en la base del primer dedo en su parte lateral y medial, con objeto de desensibilizar los nervios digitales propios dorsales y plantares (5).

2.- Se efectúa una incisión de 2-3 mm con el bisturí beaver en el muro distal del dedo paralelo al eje longitudinal del mismo (6).

3.- Con el desperiostizador mini sin corte, se delimita el contorno de la exóstosis, teniendo cuidado de no dañar el lecho subungueal.

4.- Una vez delimitada la exóstosis se introduce la fresa Shannon Isham corta y realizamos un fresado con pequeños movimientos de derecha a izquierda en limpiaparabrisas hasta completar su eliminación.

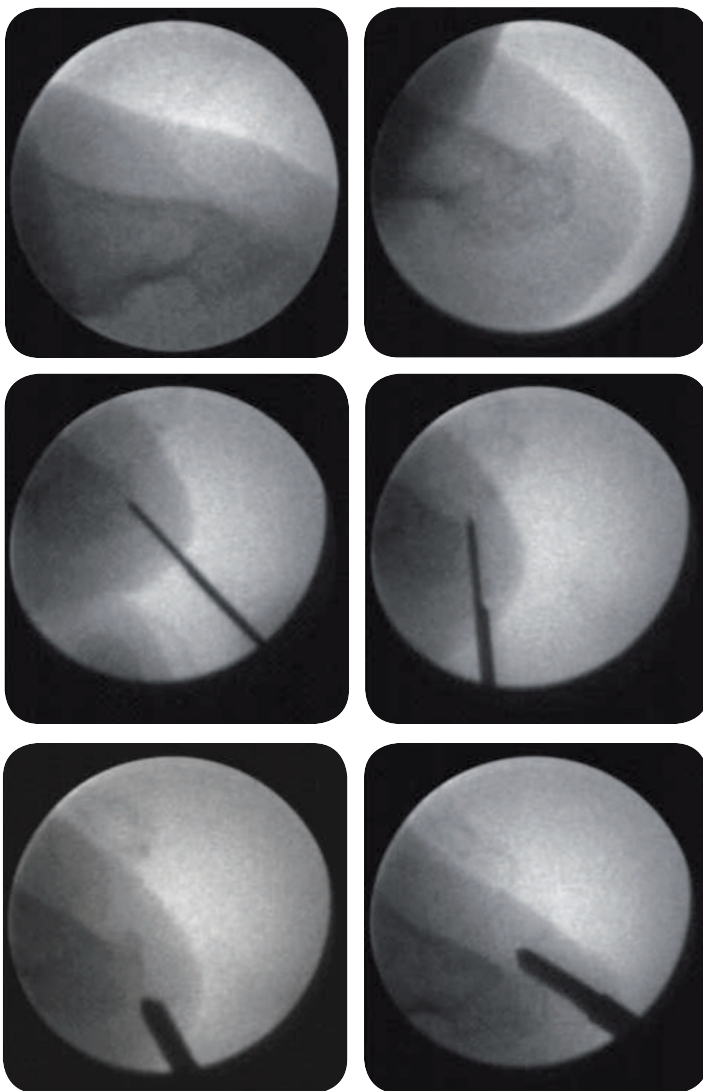
5.- Se hace una comprobación fluoroscópica del resultado del fresado.

6.- Se comprime el dedo con objetivo de extraer la pasta ósea que haya podido quedar.

7.- Con la ayuda de la lima polokoff, se realiza la limpieza de los posibles detritos óseos residuales.

8.- Aplicación de un punto de sutura (7), aunque no siempre es necesario.

En la siguiente secuencia de fluoroscopias, podemos visualizar las diferentes fases del proceso quirúrgico.



Como hemos comentado anteriormente una de las causas que favorece o provoca la aparición de la exostosis es la posición de la falange distal del dedo en hiperextensión. Cuando se produce esta circunstancia, se deberá realizar un gesto quirúrgico complementario posterior a la exostectomía subungueal, ya que si no desaparece este efecto cabría la posibilidad de una recidiva.

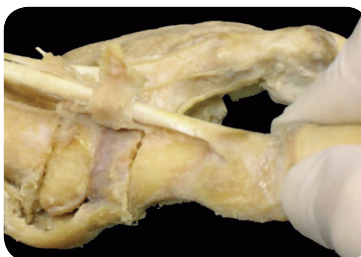

Figura 4. Visión del tendón del músculo extensor del primer dedo

Nos estamos refiriendo a la tenotomía parcial del tendón del músculo extensor del primer dedo. Anatómicamente el extensor al llegar a la falange distal adquiere forma de abanico abrazando prácticamente a la base dorsal y adhiriéndose a la cápsula. Figura 4 (6)

Esta circunstancia anatómica va a ser de gran importancia para la elección del portal de entrada y la realización de esta técnica, que una vez concluida consigue relajar la posición de la falange distal.

- 1- Con un bisturí beaver 64 mis, se realiza una incisión aproximadamente a un cm. proximal de la uña, ligeramente por delante o a la altura de la línea articular y desde una posición lateral o medial.
- 2- Se introduce la hoja de bisturí de manera subcutánea y con el corte hacia distal.
- 3- Una vez situados, se hace un giro para que el corte quede posicionado encima del abanico del extensor.
- 4- Se procede a realizar la sección de las fibras tendinosas necesarias hasta conseguir que la falange distal quede correctamente colocada.
- 5- Si es necesario se sutura.

La ventaja de realizar la técnica en esta zona del tendón, es que en muchas ocasiones no es necesario hacer una resección total del mismo, consiguiendo el efecto corrector con una tenotomía parcial, sin perder su funcionalidad.

En casos agudos podemos encontrar una incurvación excesiva de la lámina ungueal, que cursa con onicocriptosis e hipertrofia de partes blandas; en estos casos, una vez ejecutada la exéresis de la exostosis, se procede a aplicar la técnica quirúrgica ungueal adecuada a cada proceso patológico.

PERIODO POSTQUIRÚRGICO

Colocamos tiras de aproximación sobre la lámina ungueal para compactar la zona intervenida consiguiendo así una presión continua que evite la aparición de hematomas, seguidamente se aplica un vendaje semicompresivo del 1º dedo y la colocación de calzado posquirúrgico.

A la semana se retira el vendaje y el punto de sutura, además del calzado posquirúrgico aconsejándose la utilización de calzado de tacón bajo con pala alta y ancha durante 1 mes, evitando la presión sobre el 1er. dedo.

Si se han hecho simultáneamente otros gestos quirúrgicos para la remodelación de la placa ungueal, se seguirán las pautas postoperatorias específicas de cada técnica.

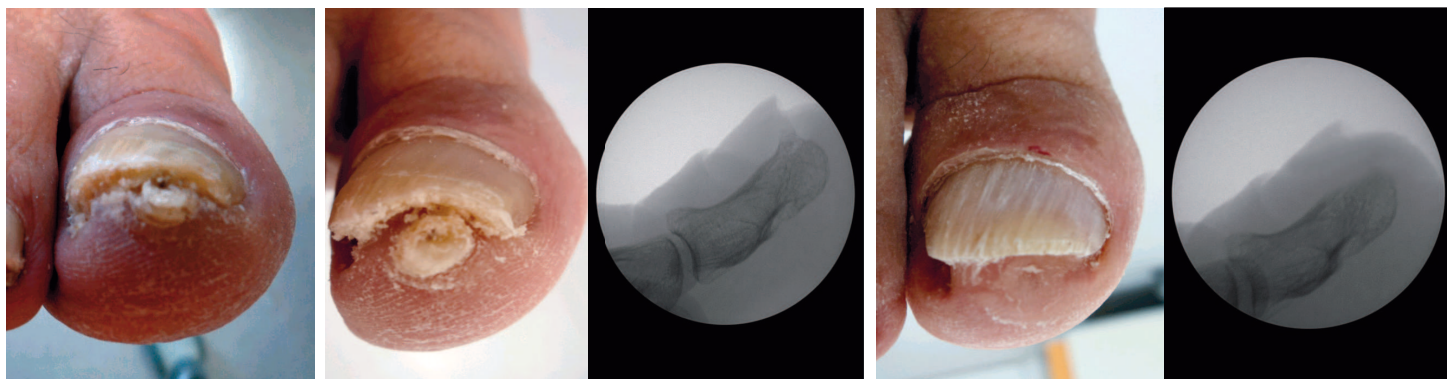
COMPLICACIONES

Como cualquier cirugía, entraña los riesgos propios de la intervención quirúrgica, aunque en el caso de la cirugía MIS de la exostosis subungueal, la mayor complicación sería el daño al lecho ungueal con la consecuente atrofia ungueal u onicolisis (2), provocada por una incorrecta aplicación de la técnica.

CASOS CLÍNICOS

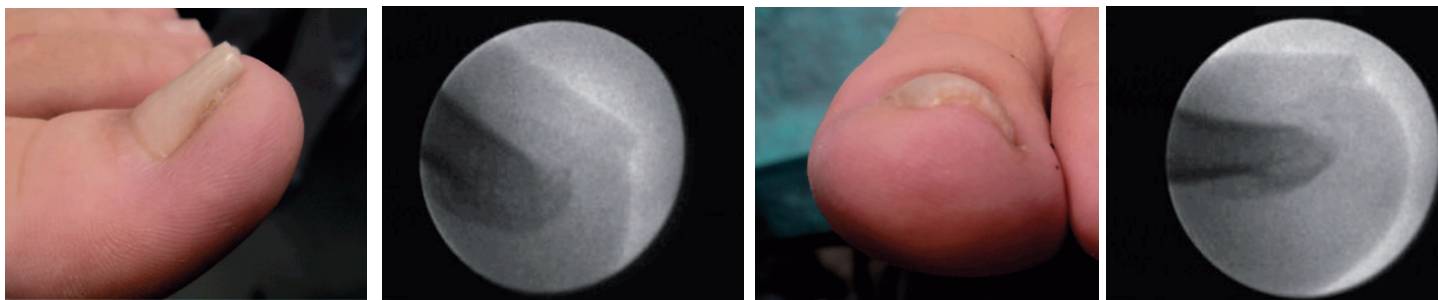
Presentamos a modo de ejemplo tres casos clínicos donde se han realizado las técnicas quirúrgicas explicadas

CASO 1

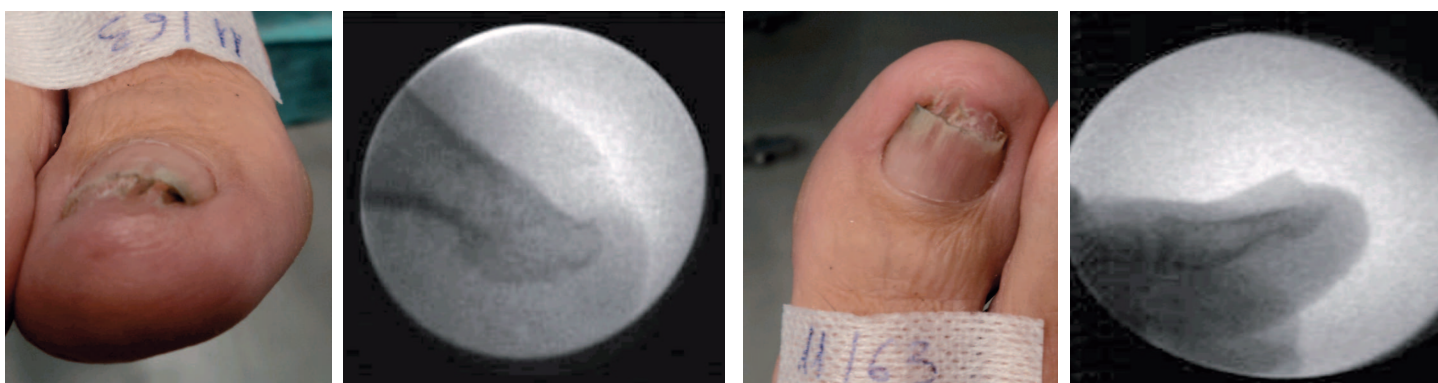


ORIGINAL

CASO 2



CASO 3



CONCLUSIONES

La cirugía Mis nos aporta diferentes ventajas tanto durante la realización de la técnica quirúrgica como en el periodo postquirúrgico, por lo tanto esta técnica reduce ostensiblemente el trauma sobre la zona a intervenir y respeta la lámina ungueal, por lo que disminuye la posibilidad de complicaciones de la cirugía, así como el riesgo de infección y el daño vascular. Todo esto implica un menor dolor postquirúrgico y un acortamiento del periodo postoperatorio, permitiendo al paciente calzarse e incorporarse a su vida normal en un corto espacio de tiempo.

Se debe mencionar que respetar la curva de aprendizaje de la cirugía Mis es muy importante para que cualquier intervención quirúrgica se realice satisfactoriamente.

Imprescindible para la ejecución de cualquier técnica MIS la utilización de instrumental específico, la pieza de mano reductora, así como el control fluoroscópico pre, intra y postquirúrgico.

DISCUSIÓN

El tratamiento de elección de las tumoraciones deformantes de la lámina ungueal o de los tejidos adyacentes es sin duda la resección ósea mediante cirugía.

Nuestra propuesta de actuación ante la exostosis subungueal es la utilización de técnicas de cirugía de mínima incisión realizando su exéresis, frente a otras técnicas quirúrgicas descritas. El motivo es por la mínima agresión que se produce sin necesidad de hacer ablación de la placa ungueal.

La aplicación de la técnica que hemos descrito nos permite poder aplicar a la vez técnicas de remodelación de la uña y tejidos periungueales convencionales en los casos en que hay patologías concomitantes como la onicocriptosis e hipertrofia de rodetes.

BIBLIOGRAFÍA:

- 1-Ramírez L, Nieto E, Nieto E. Instrumental en técnicas de cirugía de mínima incisión. Rev Esp Pod. 2004; 244-249.
- 2-Nieto E y Col. Cirugía podológica. Técnicas de mínima incisión. Madrid. Mileto; 2004.
- 3-Martínez Nova y Col. Podología. Atlas de cirugía ungueal. Madrid. Ed. Panamericana. 2006.
- 4-García Carmona FJ. Guía práctica de Dermatología podológica. Barcelona: Ed. Isdin ; 2005.
- 5-Nieto E, Rodríguez A et al. Anestesia del pie. Puntos diana. Barcelona: Ed. Glosa; 2011.
- 6-Nieto E, Rodríguez A et al. Estructuras anatómicas implicadas en la práctica de la cirugía de mínima incisión del pie. Barcelona: Ed. Glosa; 2009.
- 7-De Prado M. Cirugía percutánea del pie. Barcelona: Masson; 2003.
- 8-Cohen HJ, Frank SB, Minkin W. Subungueal exostoses. Arch. Dermatol 1973, 107: 431-432.
- 9-Páez C.E., Oliver LI M. y colbs. Exostosis Subungueal. Derm. Venez. 1996 , 34 145 – 149.
- 10-Da Silva Oliveira A., Da Silva Piccoto A., Fidalgo Verde S. Subungueal exostoses: treatment as an Office Procedure. J. Dermatol. Surg. Oncol. 1980; 6: 555-558.
- 11-Fikry T, Dkhissi M, Harfaoui A, Adil A, Haddoun A, Zryouil B. Subungueal exostosis. A retrospective study of a series of 28 cases. Acta Orthop Bel1998; 64:35-40.
- 12-Carmona Fj., Padin JM, Fernández D., Cirugía de la Exostosis subungueal. Cirugía dermatológica, Piel 2004;19(9):522-5
- 13-Moreno FJ, Exóstosis subungueal vs. Osteocondroma: Diagnóstico diferencial. Reduca (Enfermería, Fisioterapia y Podología) Serie Sesiones clínicas Podológicas. 1 (1): 18-31, 2009 ISSN: 1989-5305